https://doi.org/10.59674/pbk19

KALCYTONINA – INTERPRETACJA, WYNIKI GRANICZNE I FAŁSZYWIE DODATNIE, ZNACZENIE – PRZEGLĄD LITERATURY

CALCITONIN – INTERPRETATION, BORDERLINE AND FALSE POSITIVE RESULTS, SIGNIFICANCE – LITERATURE REVIEW

Anna ROGALA[1], Aleksandra HOFMAN[1], Konrad RZYMSKI[1], Dominika WIETRZYK[1], Maciej OWECKI[2]

[1]Studenckie Koło Naukowe Zdrowia Publicznego, Uniwersytet Medyczny w Poznaniu
[2]Zakład Zdrowia Publicznego, Uniwersytet Medyczny w Poznaniu

Streszczenie: Kalcytonina (CT) jest hormonem w większości wydzielanym przez komórki C tarczycy. Jej rola polega na utrzymywaniu równowagi wapniowo-fosforanowej poprzez obniżanie stężenia wapnia we krwi. Sposób pomiaru stężenia CT zmienił się na przestrzeni lat, a testy nowej generacji zwiększyły czułość wykrywania omijając problem reakcji krzyżowej z cząsteczkami do niej podobnymi. Hiperkalcytonemia może być przesłanką do diagnozy raka rdzeniastego tarczycy (MTC), jednak nie jest parametrem wystarczająco swoistym. Jej poziom bowiem podwyższać mogą również hiperkalcemia (w przebiegu pierwotnej nadczynności przytarczyc), hipergastrynemia (w przebiegu niedokrwistości złośliwej), czy przerost komórek C. Ponadto może być wynikiem obecności nowotworów neuroendokrynnych niewywodzących się z tarczycy. Jej stężenia mogą być też zależne od przyjmowanych leków lub obecności osobniczo występujących przeciwciał heterofilnych, powodujących wyniki fałszywie dodatnie. W przebiegu MTC kalcytonina przy odpowiednich stężeniach może być wykorzystywana jako predyktor występowania choroby, a w diagnostyce przedoperacyjnej stężenie >100 pg/ml oznacza 100% prawdopodobieństwo MTC. Wartości CT mogą stanowić też wskazanie do wykonania zabiegu operacyjnego. Kalcytoninę można wykorzystać również jako marker przerzutów MTC, a wytyczne nakazują pogłębioną diagnostykę w kierunku przerzutów odległych przy wartościach CT >500 pg/ml. Obiecującym badaniem jest nowa metoda pomiaru CT w płynie z biopsji cienkoigłowej. Kalcytonina jest również skutecznym markerem w kontekście monitorowania nawrotów MTC.

Słowa kluczowe: kalcytonina, rak rdzeniasty tarczycy, diagnostyka różnicowa

Summary: Calcitonin (CT) is a hormone predominantly secreted by thyroid C cells. Its role is to maintain calcium-phosphate balance by lowering the concentration of calcium in the blood. The way its concentration is measured has changed over the years and new-generation tests have increased

the sensitivity of its detection by passing the problem of cross-reactivity with molecules similar to it. Hypercalcitonemia can be a premise for the diagnosis of medullary thyroid cancer (MTC), but it is not a sufficiently specific parameter. This is because its level can also be elevated by hypercalcemia (in the course of primary hyperparathyroidism), hypergastrinemia (in the course of pernicious anemia) or C-cell hyperplasia. In addition, it can result from the presence of neuroendocrine tumors not originating from the thyroid gland. Its concentrations can also be dependent on taken medications or the presence of individually heterophilic antigens, causing false-positive results. In the course of MTC, calcitonin at appropriate concentrations can be used as a predictor of disease occurrence and in preoperative diagnosis, a concentration >100 pg/ml means a 100% probability of MTC. CT values can also be an indication for surgery. Calcitonin can also be used as a marker of MTC metastasis, and guidelines prescribe an in-depth diagnosis for metastasis at CT values >500 pg/ml. A promising test is a new method for measuring CT in fine-needle biopsy fluid.
Calcitonin is also an effective marker in the context of monitoring MTC recurrence.

Keywords: calcitonin, medullary thyroid cancer, differential diagnosis

Wykaz skrótów: **ATA** – Amerykańskie Towarzystwo Tyreologiczne; **bCT** – podstawowe stężenie kalcytoniny w surowicy; **CEA** – antygen karcinoembrionalny; **CT** – kalcytonina; **CTR** – receptor kalcytoniny; **FNA** – aspiracyjna biopsja cienkoigłowa; **FNA-CT** – kalcytonina w płynie z aspiracyjnej biopsji cienkoigłowej; **FNAC** – cytologia aspiracyjna cienkoigłowa; **MEN2a** – zespół mnogich nowotworów układu wydzielania wewnętrznego typu 2a; **MTC** – rak rdzeniasty tarczycy (ang. *medullary thyroid cancer*); **NEN** – nowotwory neuroendokrynne

WPROWADZENIE

Kalcytonina to hormon wydzielany u ludzi głównie przez komórki parafolikularne (komórki C) tarczycy, a także w znacznie mniejszych ilościach przez płuca, jelito cienkie, grasicę, wątrobę i przytarczyce. Kalcytonina odgrywa ważną rolę w regulacji gospodarki wapniowo-fosforanowej – wzrost jej poziomu obniża stężenie wapnia we krwi poprzez zmniejszenie wchłaniania tego pierwiastka w przewodzie pokarmowym, hamowanie resorpcji w kanalikach nerkowych i następcze wydalanie go z moczem [1]. Jednak jej znaczenie w regulacji homeostazy wapnia jest postrzegane jako mniej istotne w zestawieniu z innymi hormonami, takimi jak parathormon i kalcytriol. Ponadto, CT wpływa znacząco na metabolizm kości – hamuje aktywność osteoklastów i ogranicza utratę masy kostnej [1,2]. Jako hormon peptydowy, CT nie może przejść przez błonę fosfolipidową i dlatego wiąże się z nią poprzez specyficzny receptor kalcytoniny (CTR), który jest siedmiotransbłonowym receptorem związanym z białkiem G klasy II. Jest on związany z różnymi szlakami przekazywania sygnału, a kluczowymi substancjami, które stymulują uwalnianie CT są wapń oraz gastryna [2].

Poziom CT we krwi różni się w zależności od płci, wieku, masy ciała, palenia papierosów oraz stopnia aktywności fizycznej [3]. Hiperkalcytonemię można wyjaśnić przyczynami pierwotnymi (takimi jak guz produkujący kalcytoninę) lub

wtórnymi (na przykład w wyniku hiperkalcemii). Może to być także efektem niewystarczającego wydalania (w przypadku niewydolności nerek), reakcji na leki (np. β-blokery, inhibitory pompy protonowej) lub są to wartości fałszywie dodatnie [4]. W organizmie niedobór kalcytoniny występuje rzadko i zazwyczaj jest rezultatem usunięcia tarczycy [2]. Niniejszy artykuł przeglądowy stanowi podsumowanie obecnej wiedzy medycznej dotyczącej kalcytoniny.

SPOSOBY OZNACZANIA KALCYTONINY

Stężenia kalcytoniny we krwi człowieka są bardzo niskie i osiągają wartości rzędów <10 pg/ml [5]. Dokładny pomiar ilościowy hormonu o tak niewielkich stężeniach wymaga użycia specjalistycznych testów. W procesie tworzenia coraz to nowszych, dokładniejszych metod niezwykle istotna wydaje się wiedza dotycząca procesu powstawania dojrzałej formy CT. Hormon ten powstaje na skutek modyfikacji prekursora – prokalcytoniny (PCT). PCT jest białkiem składającym się z 116 aminokwasów i trzech części: część N-końcowa zawiera 57 aminokwasów (NProCT), część C-końcowa zawiera ich 21 (CCP-I), a część środkowa jest niedojrzałą formą kalcytoniny, która ulega dodatkowym modyfikacjom potranslacyjnym. W konsekwencji powstaje cząsteczka dojrzała – CT(1-32), zbudowana z 32 aminokwasów. Proces potranslacyjnej modyfikacji formy niedojrzałej obejmuje między innymi amidowanie C-końcowej proliny, co znajduje zastosowanie w nowych testach laboratoryjnych [2,6].

Testy pierwszej generacji RIA, to testy radioimmunologiczne wykorzystujące znakowaną radioizotopem (^{125}I lub ^{131}I) kalcytoninę oraz przeciwciała poliklonalne przyłączające się do jej środkowej części. Następnie dodawanie do próbek nieoznakowanej izotopem kalcytoniny z surowicy, kompetycyjne łączenie z przeciwciałami oraz ocena radioaktywności próbek umożliwiają uzyskanie pomiaru ilościowego [4,7]. Ze względu na wykorzystanie przeciwciał poliklonalenych przyłączających się w jednym miejscu hormonu, metoda ta poza kalcytoniną wykrywa również białka do niej podobne, w tym reaguje krzyżowo z PCT. Ponadto wiele innych czynników może mieć wpływ na zafałszowanie pomiaru, w tym proteazy w surowicy niszczące znakowaną jodem kalcytoninę, nadmierne spożycie kawy lub herbaty prowadzące do wzrostu metylowanych ksantyn, które zwiększają stężenie lub wchodzą w interakcje z CT, czy różne przeciwciała i inne niezidentyfikowane czynniki [8].

Testy kolejnych generacji wykorzystują znakowane przeciwciała monoklonalne – metoda immunoradiometryczna IRMA wykorzystuje znakowanie jodem radioaktywnym, natomiast ICMA znakowanie markerem chemiluminometrycznym. Co ważne, w przeciwieństwie do metody RIA znakowane przeciwciała monoklonalne łączą się z kalcytoniną w dwóch miejscach – w tym do C-końcowego

fragmentu z amidowaną potranslacyjnie proliną, dzięki czemu wykrywają jedynie dojrzałą formę CT omijając problem reakcji krzyżowej z PCT oraz niedojrzałymi formami białka [4,9,10]. To właśnie te badania są głównym narzędziem w wykrywaniu i monitorowaniu raka rdzeniastego tarczycy (MTC) oraz raków neuroendokrynnych [2]. Co ciekawe, pomimo większej dokładności i specyficzności pomiaru, u pacjentów z sepsą i bardzo wysokim stężeniem PCT nadal obserwuje się występowanie w niewielkim stopniu reakcji krzyżowej [10]. Ponadto dokładność oznaczenia kalcytoniny może być zależna od zastosowanych przez testy przeciwciał rozpoznających inne regiony cząsteczki CT(1-32). Różnice w specyficzności tych przeciwciał mogą wpływać na czułość pomiaru i prowadzić do rozbieżności między wynikami testów nowej generacji, zwłaszcza przy bardzo niskich stężeniach hormonu we krwi [10]. Dodatkowo, stale występującym utrudnieniem w ocenie stężenia kalcytoniny jest obecność u niektórych pacjentów heterofilnych przeciwciał, które wiążąc się ze znacznikami używanymi podczas diagnostyki modyfikują pomiar, prowadząc do uzyskania wyników fałszywie wysokich [5]. Warto zauważyć, że różnice wynikające z odmiennych metodologii i technik laboratoryjnych wpływają na progi norm dla danego badania, a podczas interpretacji wyniku istotnym jest uwzględnienie wykorzystanej w pomiarze metody laboratoryjnej.

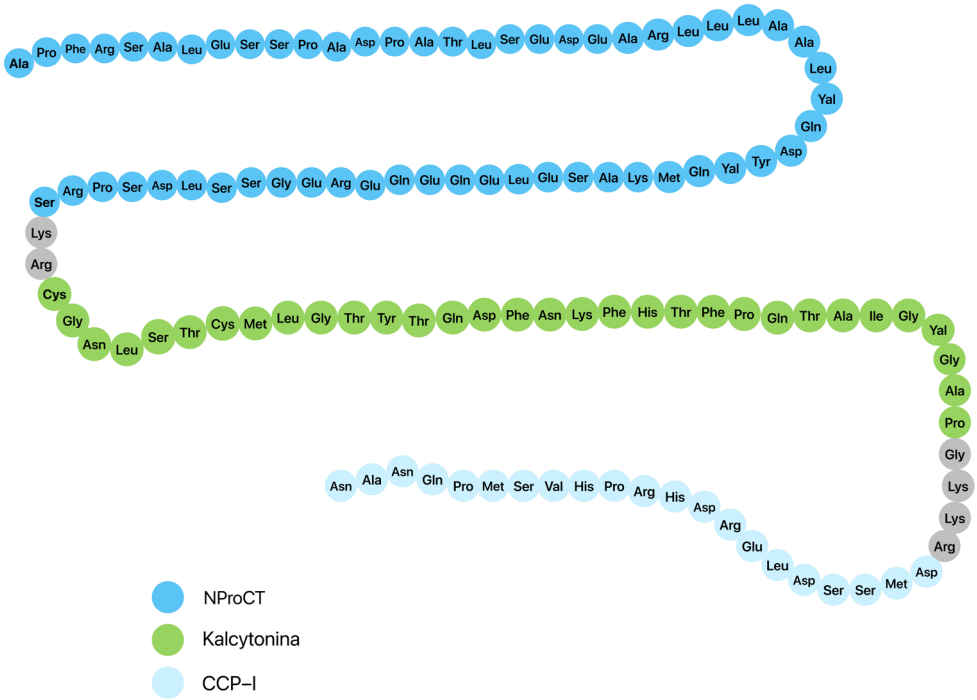

RYCINA 1. Budowa prokalcytoniny
FIGURE 1. Procalcitonin structure

KALCYTONINA JAKO MARKER MTC

W praktyce klinicznej kalcytonina wykorzystywana jest przede wszystkim w diagnostyce i ocenie wielkości oraz postępu MTC – jest to czuły, lecz nieswoisty marker [4]. MTC jest dobrze zróżnicowanym nowotworem neuroendokrynnym, który rozwija się w komórkach C tarczycy. W metaanalizie, która obejmowała 15 badań, wykazano, że dokładność cienkoigłowej cytologii aspiracyjnej (FNAC) w wykrywaniu tego nowotworu u pacjentów z guzkami o niejednoznacznym obrazie wynosiła mniej niż 50% [11]. Ponadto sama FNAC nie jest zalecana w przypadku izo- lub hiperechogenicznych guzków litych <1,5 cm lub guzków złożonych <2 cm bez podejrzanych cech ultrasonograficznych, a 25% MTC wykazuje taki obraz ultrasonograficzny [12].

Te odkrycia wskazują, że do prawidłowej diagnozy MTC oraz zminimalizowania ryzyka wyników fałszywie ujemnych, może być konieczne zastosowanie dodatkowych metod, na przykład pomiar poziomu CT. Aktualne zakresy referencyjne dla poziomu CT w surowicy są wyższe u mężczyzn niż u kobiet, co najprawdopodobniej wynika z większej masy komórek C u mężczyzn. Na podstawie dostępnej literatury niektórzy autorzy proponują strategię "czujnego wyczekiwania" dla pacjentów, których podstawowe stężenie kalcytoniny wynosi < 30 pg/ml u kobiet i < 60 pg/ml u mężczyzn, z zaleceniem przeprowadzenia interwencji chirurgicznej w sytuacji, gdy poziom kalcytoniny wzrośnie. Kobiety z poziomem kalcytoniny wynoszącym co najmniej 30 pg/ml oraz mężczyźni z poziomem wynoszącym co najmniej 60 pg/ml mogą być objęci obserwacją lub rozważana może być u nich operacja. Z kolei u pacjentów, u których podstawowe stężenie kalcytoniny przekracza 100 pg/ml, istnieją wskazania do przeprowadzenia operacji [13]. W badaniu przeprowadzonym na grupie 5600 pacjentów stwierdzono, iż dodatnie wartości predykcyjne poziomów CT w diagnostyce przedoperacyjnej MTC wynoszą: 100% dla stężeń powyżej 100 pg/ml, 25% dla poziomów w zakresie 50-100 pg/ml, 8,3% dla wartości pomiędzy 20 a 50 pg/ml oraz 23,1% dla stężeń równych lub wyższych niż 20 pg/ml [14]. Użycie kalcytoniny w przesiewowych badaniach pacjentów z guzkową chorobą tarczycy wciąż budzi wątpliwości dotyczące opłacalności – MTC występuje jedynie u 0,3-1,4% pacjentów z guzkami tarczycy. Chociaż europejska grupa ekspertów zaleca jej stosowanie, to jednak nie jest ona uwzględniona w wytycznych opracowanych przez Amerykańskie Towarzystwo Tyreologiczne (ATA) [4]. Z drugiej strony, niewielki odsetek wyleczeń w przypadku, gdy choroba rozprzestrzeni się poza tarczycę, podkreśla znaczenie badań przesiewowych dla wczesnego wykrywania MTC w tej grupie pacjentów.

Większość ośrodków w celu poprawy swoistości i dokładności diagnostycznej pomiędzy MTC a rozrostem komórek C lub innymi stanami z niskim lub umiarkowanym wzrostem podstawowego CT opiera się na testach stymulacji pentagastryną, a w razie jej niedostępności, stymulacji glukonianem wapnia [11].

Zgodnie z aktualnymi wytycznymi ATA, każdy ośrodek powinien opracować własny zakres wartości prawidłowych bazując na zdobytym doświadczeniu [11]. Zamiast oceny bezwzględnych wartości CT po stymulacji, niektórzy proponują zastosowanie mnożników, które wskazują jak bardzo wartości te przewyższają poziom podstawowy. Jedynie w przypadku MTC wartość stymulowana jest zwykle większa niż 3-4 krotność wartości podstawowej [2].

Warto pamiętać, iż wapń zdaje się być bardziej efektywnym stymulantem niż pentagastryna, co skutkuje wyższą liczbą fałszywie dodatnich wyników przy zachowaniu tej samej wartości granicznej, a w efekcie prowadzi to do większej liczby zbędnych zabiegów chirurgicznych.

STĘŻENIE KALCYTONINY W PŁYNIE Z FNA

Jak wspomniano wcześniej, aspiracyjna biopsja cienkoigłowa nie jest doskonałym, wysoce dokładnym narzędziem diagnostycznym w rozpoznawaniu raka rdzeniastego tarczycy. Niemniej jednak, jej czułość może zostać zwiększona dzięki zastosowaniu metod immunohistochemicznych oraz zależy w dużej mierze od doświadczenia patologa [15]. Stosunkowo nową metodą jest pomiar stężenia kalcytoniny w płynie z biopsji (FNA-CT) podejrzanych o przerzuty węzłów chłonnych. Chcąc zbadać użyteczność diagnostyczną FNA-CT dla wykrycia MTC, przeprowadzono analizę 69 próbek pochodzących od 42 pacjentów niepoddanych tyroidektomii, u których nastąpił istotny wzrost kalcytoniny w surowicy lub w badaniu wykryto budzące podejrzenia szyjne węzły chłonne lub z MTC w wywiadzie. W 23 próbkach (pochodzących od 12 pacjentów) kalcytonina była wykrywalna, stężenia FNA-CT osiągały średnio 635 pg/ml, podczas gdy w surowicy mediana stężenia CT wynosiła 2014 pg/ml. Spośród tych 23 próbek, w 18 (pochodzących od 8 pacjentów) FNAC potwierdziła obecność MTC, a jego ostateczne rozpoznanie w badaniu histopatologicznym postawiono u wszystkich 8 pacjentów [16]. Badanie dowodzi, że stężenie FNA-CT wraz z FNAC stanowią wiarygodną metodę diagnostyczną i powinny być stosowane u pacjentów z adenopatią szyjną zwłaszcza po przebytym MTC. Należy jednak mieć na uwadze, że obecnie podobnych analiz jest niewiele, a przywołana jest największą i wciąż istnieje potrzeba prowadzenia dalszych badań w tym zakresie.

KALCYTONINA W PRZERZUTACH MTC

Wartym odnotowania jest fakt, że stężenie kalcytoniny w surowicy koreluje z prawdopodobieństwem obecności przerzutów u pacjentów z MTC. Zgodnie z wytycznymi ATA, w przypadku stężenia powyżej 500 pg/ml należy przepro-

wadzić diagnostykę wykluczającą obecność przerzutów odległych [17]. Zwiększone stężenie kalcytoniny może również wskazywać na obecność przerzutów do szyjnych i śródpiersiowych węzłów chłonnych. W badaniu obejmującym ٣٠٠ pacjentów z MTC, poddanych całkowitej tyreoidektomii wraz z limfadenektomią, udowodniono brak obecności przerzutów w węzłach chłonnych, gdy przedoperacyjne stężenie kalcytoniny w surowicy było mniejsze niż 20 pg/ml [18]. W związku z powyższym można dojść do wniosku, iż u pacjentów z MTC stężenie kalcytoniny w surowicy koresponduje ze stopniem zaawansowania choroby i może być wykorzystywane do wstępnego ustalenia zakresu leczenia chirurgicznego.

MONITOROWANIE NAWROTÓW MTC

Pooperacyjne stężenie kalcytoniny w surowicy stanowi dobry marker prognostyczny. Według wytycznych ATA, podstawowe stężenie kalcytoniny w surowicy (bCT) należy oznaczyć 3 miesiące po operacji, a następnie badanie powtarzać co 6 miesięcy. Jeśli bCT jest nieoznaczalne, kontrolę stężeń można zakończyć po 2 latach, natomiast utrzymujące się podwyższone wartości bCT świadczą o pozostałym, niedostatecznie wyciętym MTC [17]. Badania dowodzą, że u pacjentów po tyroidektomii z bCT poniżej 150 pg/ml, MTC niemal zawsze zajmuje szyjne węzły chłonne [17,19]. Pacjentów poddanych tyroidektomii z limfadenektomią, u których bCT jest poniżej 10 pg/ml uznaje się jako wyleczonych, a prawdopodobieństwo przeżycia dziesięcioletniego wynosi 97,7% [20]. Należy jednak pamiętać, że u 3% pacjentów z prawidłowym stężeniem bCT w ciągu ٧,٥ roku dojdzie do nawrotu [21].

W kontroli pooperacyjnej nie można zapominać o oznaczeniu stężenia antygenu karcinoembrionalnego (CEA), które zazwyczaj wzrasta wraz ze wzrostem stężenia CT. Oba markery są czułymi wskaźnikami niedostatecznie przeprowadzonej resekcji lub progresji choroby [17].

INNE PRZYCZYNY PODWYŻSZONYCH STĘŻEŃ KALCYTONINY

Podwyższony poziom kalcytoniny nie jest wystarczająco swoistym parametrem pozwalającym na postawienie rozpoznania MTC. Istnieje bowiem szereg stanów metabolicznych, w których również dochodzi do hiperkalcytonemii, w szczególności hiperkalcemia oraz hipergastrynemia. Za hiperkalcytonemię w przypadku hiperkalcemii odpowiada głównie pierwotna nadczynność przytarczyc i zmiany nowotworowe, stanowiąc aż ok. 90% przypadków [22]. Należy podkreślić, iż przewlekła hiperkalcemia rzadko powoduje istotny wzrost poziomu CT. Pewnym wstępnie różni-

cującym testem diagnostycznym jest doustna podaż wapnia. W przypadku zdrowych osób, po podaniu wapnia dochodzi do wzrostu poziomu CT, natomiast u pacjentów cierpiących na pierwotną nadczynność przytarczyc lub hiperkalcemię hiperkalciuryczną nie obserwuje się wtórnej hiperkalcytonemii [23]. Szczególnym przypadkiem jest przerost komórek C tarczycy, zdolnych do syntezy receptorów wapnia, które po aktywacji ligandem wydzielają CT. Za hipergastrynemię zaś odpowiada achlorhydria występująca np. w niedokrwistości złośliwej, zanikowym zapaleniu błony śluzowej żołądka, czy też stosowanie leków zobojętniających kwas żołądkowy. Klinicyści powinni mieć także na uwadze zespół Zollingera Ellisona [24,25]. Jak wspomniano, w zależności od zastosowanej metody pomiaru wynik może być zafałszowany ze względu na różnego stopnia reakcję krzyżową z PCT, której to stężenie wzrasta w przypadku infekcji bakteryjnych, sepsy i zapalenia trzustki [26]. Hiperkalcytonemia nie jest wyłącznie skutkiem nadprodukcji kalcytoniny w odpowiedzi na szereg czynników biologicznych, lecz może być także spowodowana jej ograniczonym usuwaniem z ustroju bądź ograniczeniem tempa przemian metabolicznych np. w przewlekłej niewydolności nerek i marskości wątroby [22].

Godnym bardziej szczegółowej analizy jest przerost komórek C tarczycy odpowiedzialny za wartość bCT rzędu 10-30 mg/dl i wartości stymulowanej (<560 mg/dl). Zjawisko to może mieć dwojakie podłoże – nowotworowe lub czynnościowe. Pierwsza sytuacja dotyczy pacjentów chorych na dziedzicznego MTC, wówczas obecność przerostu stanowi stan przedrakowy i istotnie zwiększa ryzyko transformacji w MTC. Z kolei czynnościowe podłoże występuje w przypadku nadczynności przytarczyc, hipergastrynemii, niewydolności nerek, a także u osób starszych i nie niesie za sobą onkologicznego ryzyka [17]. Tematem spornym pozostaje korelacja między przewlekłymi autoimmunologicznymi zapaleniami tarczycy a hiperkalcytonemią. Postulowany związek miałby wynikać z uszkodzenia komórek C lub towarzyszącego zapaleniu przerostu tychże komórek [27], jednak aktualnie przeważają doniesienia negujące opisane zjawisko [28].

Hiperkalcytonemia jest również stwierdzana w nowotworach niepochodzących z tarczycy, zarówno tych neuroendokrynnie czynnych jak i tych nieaktywnych hormonalnie. Do tej pory odnotowano hiperkalcytonemię w nowotworach trzustki, krtani, płuc, dwunastnicy, przełyku, skóry, okolicy przynosowej, jelita grubego, piersi i prostaty [29].

Z klinicznego punktu widzenia istotnym aspektem diagnostyki jest udział czy też ingerencja przyjmowanych przez pacjenta leków w szlaki metaboliczne CT. Niektóre leki są zdolne w sposób pośredni bądź bezpośredni stymulować wydzielanie CT utrudniając tym samym prawidłowe rozpoznanie. Należą do nich inhibitory pompy protonowej, środki zobojętniające kwas żołądkowy, inhibitory CGRP (stosowane w migrenie), beta blokery, glikokortykosteroidy, glukagon i cholecystokinina [2,30].

Pewne drobne różnice w poziomach CT występują zależnie od płci, wieku oraz aktywności fizycznej pacjentów. U zdrowych kobiet stężenie CT wynosi <5 pg/ml, podczas gdy u zdrowych mężczyzn <8.5 pg/ml. Osoby starsze prezentu-

ją niższe stężenia niż osoby młode. Natomiast aktywność fizyczna owe stężenia podwyższa [3]. Szczególnym przypadkiem jest obecność opisanych powyżej endogennych przeciwciał przeciwko CT, których aktywność powoduje zawyżenie wyników badań laboratoryjnych [5].

W świetle powyższych informacji poziom CT nie jest wystarczająco swoistym parametrem, który mógłby stanowić podstawę do podejmowania decyzji klinicznych, a tym bardziej działań o podwyższonym ryzyku jakim jest zabieg operacyjny. Sytuacja ta dotyczy pacjentów i ich rodzin obciążonych zespołem mnogich nowotworów układu wydzielania wewnętrznego typu 2a (MEN2A). W opisanym przez naukowców przypadku dokonano totalnej resekcji tarczycy u dwóch pacjentów z rodziny, w której wystąpił MEN2A, tylko na podstawie podwyższonej wartości CT. Późniejsze badania genetyczne wykazały u obu pacjentów brak mutacji RET, zatem zabieg był nieuzasadniony [31].

NOWOTWORY NEUROENDOKRYNNE

Oprócz wyników fałszywie dodatnich należy uwzględnić możliwość obecności nowotworów neuroendokrynnych (NEN), które produkują CT. Jest to dość rzadkie, a w literaturze najczęściej opisywane są NEN trzustki, krtani i płuc, a poza nowotworami neuroendokrynnymi rak prostaty, jelita grubego, piersi i płuc [2,29]. Jednakże, częstotliwość występowania NEN wydzielających CT w różnych narządach może być niedoszacowana, ponieważ pomiar stężenia CT w surowicy lub barwienie immunohistochemiczne nie jest rutynowo stosowane w przypadku NEN w różnych lokalizacjach. Sytuacje powodujące podwyższenie poziomu kalcytoniny zwykle skutkują jej niewielkim przyrostem, a NEN wydzielające CT zazwyczaj nie reagują na testy stymulacyjne [2]. Świadomość istnienia tej jednostki ma znaczące konsekwencje kliniczne, ponieważ guz wydzielający kalcytoninę poza tarczycą może być błędnie interpretowany jako przerzutowy MTC, zwłaszcza u pacjentów z guzkami tarczycy i prowadzić do niepotrzebnych tyreoidektomii, co skutkuje możliwymi powikłaniami pooperacyjnymi i koniecznością substytucji hormonalnej.

PODSUMOWANIE

Pomiar stężenia CT metodami IRMA oraz ICMA stanowi dobre narzędzie diagnostyczne dla wykrycia MTC. Choć zasadność jego zastosowania w formie badania przesiewowego wciąż pozostaje kwestią sporną, to w połączeniu z FNAC zwiększa prawdopodobieństwo prawidłowego rozpoznania. Dodatkowo, w przypadku pacjentów z adenopatią szyjną (zwłaszcza po przebytym MTC), wiarygodnym i pomocnym badaniem jest oznaczenie FNA-CT. Ponadto, u pacjentów

z MTC z wysokim stężeniem CT nie należy zapominać o rozszerzeniu diagnostyki w poszukiwaniu przerzutów regionalnych i odległych (gdy stężenie powyżej 500 pg/ml). Wartym odnotowania jest fakt, iż pooperacyjne stężenie CT świadczy o doszczętności resekcji i jest dobrym markerem nawrotu MTC.

Stężenie CT nie jest swoiste dla MTC i należy pamiętać, że pojedynczy, izolowany od wspomnianych badań wzrost stężenia kalcytoniny nie może być traktowany jako wystarczający. Istnieje szereg czynników, które również powodują hiperkalcytonemię: hiperkalcemia (w przebiegu nadczynności przytarczyc i zmian nowotworowych), hipergastrynemia (spowodowana np. zespołem Zollingera Ellisona, czy niedokrwistością złośliwą), przerost komórek C (również czynnościowy, niezwiązany z dziedzicznym MTC), niektóre leki (inhibitory pompy protonowej, środki zobojętniające kwas żołądkowy, inhibitory CGRP, beta blokery, glikokortykosteroidy, glukagon), czy wreszcie inne nowotwory (neuroendokrynne: trzustki, krtani, płuc i inne: dwunastnicy, przełyku, skóry, jelita grubego, piersi i prostaty).

LITERATURA

[1] Talmage RV, Grubb SA, Norimatsu H, Vanderwiel CJ. Evidence for an important physiological role for calcitonin. Proc Natl Acad Sci U S A 1980;**77**:609-13. https://doi.org/10.1073/pnas.77.1.609.

[2] Kiriakopoulos A, Giannakis P, Menenakos E. Calcitonin: current concepts and differential diagnosis. Ther Adv Endocrinol Metab 2022;**13**:20420188221099344. https://doi.org/10.1177/20420188221099344.

[3] d'Herbomez M, Caron P, Bauters C, Do Cao C, Schlienger J-L, Sapin R, et al. Reference range of serum calcitonin levels in humans: influence of calcitonin assays, sex, age, and cigarette smoking. Eur J Endocrinol 2007;**157**:749-55. https://doi.org/10.1530/EJE-07-0566.

[4] Toledo SPA, Lourenço DM, Santos MA, Tavares MR, Toledo RA, Correia-Deur JE de M. Hypercalcitoninemia is not pathognomonic of medullary thyroid carcinoma. Clin Sao Paulo Braz 2009;**64**:699-706. https://doi.org/10.1590/S1807-59322009000700015.

[5] Papapetrou PD, Polymeris A, Karga H, Vaiopoulos G. Heterophilic antibodies causing falsely high serum calcitonin values. J Endocrinol Invest 2006;**29**:919-23. https://doi.org/10.1007/BF03349197.

[6] Becker KL, Nylén ES, White JC, Müller B, Snider RH. Clinical review 167: Procalcitonin and the calcitonin gene family of peptides in inflammation, infection, and sepsis: a journey from calcitonin back to its precursors. J Clin Endocrinol Metab 2004;**89**:1512-25. https://doi.org/10.1210/jc.2002-021444.

[7] Carter M, Shieh J. Biochemical Assays and Intracellular Signaling. Guide Res. Tech. Neurosci., Elsevier; 2015, p. 311-43. https://doi.org/10.1016/B978-0-12-800511-8.00015-0.

[8] Uwaifo GI, Remaley AT, Stene M, Reynolds JC, Yen PM, Snider RH, et al. A case of spurious hypercalcitoninemia: a cautionary tale on the use of plasma calcitonin assays in the screening of patients with thyroid nodules for neoplasia. J Endocrinol Invest 2001;**24**:361-9. https://doi.org/10.1007/BF03343874.

[9] Grauer A, Raue F, Ziegler R. Clinical usefulness of a new chemiluminescent two-site immunoassay for human calcitonin. Exp Clin Endocrinol Diabetes Off J Ger Soc Endocrinol Ger Diabetes Assoc 1998;**106**:353-9. https://doi.org/10.1055/s-0029-1211997.

[10] d'Herbomez M, Leclerc L, Vantyghem MC, Fourrier F, Proye C, Wemeau JL. Clinical evaluation of a new sensitive calcitonin assay: study of specificity. Clin Chim Acta Int J Clin Chem 2001;**311**:149-55. https://doi.org/10.1016/s0009-8981(01)00582-4.

[11] Trimboli P, Treglia G, Guidobaldi L, Romanelli F, Nigri G, Valabrega S, et al. Detection rate of FNA cytology in medullary thyroid carcinoma: a meta-analysis. Clin Endocrinol (Oxf) 2015;**82**:280-5. https://doi.org/10.1111/cen.12563.

[12] Haugen BR, Alexander EK, Bible KC, Doherty GM, Mandel SJ, Nikiforov YE, et al. 2015 American Thyroid Association Management Guidelines for Adult Patients with Thyroid Nodules and Differentiated Thyroid Cancer: The American Thyroid Association Guidelines Task Force on Thyroid Nodules and Differentiated Thyroid Cancer. Thyroid Off J Am Thyroid Assoc 2016;**26**:1-133. https://doi.org/10.1089/thy.2015.0020.

[13] Vardarli I, Weber M, Weidemann F, Führer D, Herrmann K, Görges R. Diagnostic accuracy of routine calcitonin measurement for the detection of medullary thyroid carcinoma in the management of patients with nodular thyroid disease: a meta-analysis. Endocr Connect 2021;**10**:358-70. https://doi.org/10.1530/EC-21-0030.

[14] Costante G, Meringolo D, Durante C, Bianchi D, Nocera M, Tumino S, et al. Predictive value of serum calcitonin levels for preoperative diagnosis of medullary thyroid carcinoma in a cohort of 5817 consecutive patients with thyroid nodules. J Clin Endocrinol Metab 2007;**92**:450-5. https://doi.org/10.1210/jc.2006-1590.

[15] Trimboli P, Guidobaldi L, Bongiovanni M, Crescenzi A, Alevizaki M, Giovanella L. Use of fine-needle aspirate calcitonin to detect medullary thyroid carcinoma: A systematic review. Diagn Cytopathol 2016;**44**:45-51. https://doi.org/10.1002/dc.23375.

[16] Marques B, Cunha N, Martins RG, Elvas AR, Couto J, Santos J, et al. Lymph Node Metastases of Medullary Thyroid Cancer: Role of Calcitonin in the Washout Fluid of Fine-Needle Aspiration. Int J Endocrinol 2020;**2020**:9267972. https://doi.org/10.1155/2020/9267972.

[17] Wells SA, Asa SL, Dralle H, Elisei R, Evans DB, Gagel RF, et al. Revised American Thyroid Association guidelines for the management of medullary thyroid carcinoma. Thyroid Off J Am Thyroid Assoc 2015;**25**:567-610. https://doi.org/10.1089/thy.2014.0335.

[18] Machens A, Dralle H. Biomarker-based risk stratification for previously untreated medullary thyroid cancer. J Clin Endocrinol Metab 2010;**95**:2655-63. https://doi.org/10.1210/jc.2009-2368.

[19] Pellegriti G, Leboulleux S, Baudin E, Bellon N, Scollo C, Travagli JP, et al. Long-term outcome of medullary thyroid carcinoma in patients with normal postoperative medical imaging. Br J Cancer 2003;**88**:1537-42. https://doi.org/10.1038/sj.bjc.6600930.

[20] Modigliani E, Cohen R, Campos JM, Conte-Devolx B, Maes B, Boneu A, et al. Prognostic factors for survival and for biochemical cure in medullary thyroid carcinoma: results in 899 patients. The GETC Study Group. Groupe d'étude des tumeurs à calcitonine. Clin Endocrinol (Oxf) 1998;**48**:265-73. https://doi.org/10.1046/j.1365-2265.1998.00392.x.

[21] Franc S, Niccoli-Sire P, Cohen R, Bardet S, Maes B, Murat A, et al. Complete surgical lymph node resection does not prevent authentic recurrences of medullary thyroid carcinoma. Clin Endocrinol (Oxf) 2001;**55**:403-9. https://doi.org/10.1046/j.1365-2265.2001.01339.x.

[22] Goltzman D. Nonparathyroid Hypercalcemia. Front Horm Res 2019;**51**:77-90. https://doi.org/10.1159/000491040.

[23] Bevilacqua M, Dominguez LJ, Righini V, Valdes V, Vago T, Leopaldi E, et al. Dissimilar PTH, gastrin, and calcitonin responses to oral calcium and peptones in hypocalciuric hypercalcemia, primary hyperparathyroidism, and normal subjects: a useful tool for differential diagnosis. J Bone Miner Res Off J Am Soc Bone Miner Res 2006;**21**:406-12. https://doi.org/10.1359/JBMR.051210.

[24] Hershko C, Ronson A, Souroujon M, Maschler I, Heyd J, Patz J. Variable hematologic presentation of autoimmune gastritis: age-related progression from iron deficiency to cobalamin depletion. Blood 2006;**107**:1673-9. https://doi.org/10.1182/blood-2005-09-3534.

[25] Norton JA, Foster DS, Ito T, Jensen RT. Gastrinomas: Medical or Surgical Treatment. Endocrinol Metab Clin North Am 2018;**47**:577-601. https://doi.org/10.1016/j.ecl.2018.04.009.

[26] Mierzchała-Pasierb M, Lipińska-Gediga M. Sepsis diagnosis and monitoring – procalcitonin as standard, but what next? Anaesthesiol Intensive Ther 2019;**51**:299-305. https://doi.org/10.5114/ait.2019.88104.

[27] Guyetant S, Wion-Barbot N, Rousselet MC, Franc B, Bigorgne JC, Saint-Andre JP. C-cell hyperplasia associated with chronic lymphocytic thyroiditis: a retrospective quantitative study of 112 cases. Hum Pathol 1994;**25**:514-21. https://doi.org/10.1016/0046-8177(94)90124-4.

[28] Maino F, Dalmiglio C, Benenati N, Campanile M, Pilli T, Forleo R, et al. Calcitonin Levels in Thyroid Disease Are Not Affected by Autoimmune Thyroiditis or Differentiated Thyroid Carcinoma. Eur Thyroid J 2021;**10**:295-305. https://doi.org/10.1159/000511080.

[29] Giannetta E, Guarnotta V, Altieri B, Sciammarella C, Guadagno E, Malandrino P, et al. ENDOCRINE TUMOURS: Calcitonin in thyroid and extra-thyroid neuroendocrine neoplasms: the two-faced Janus. Eur J Endocrinol 2020;**183**:R197-215. https://doi.org/10.1530/EJE-20-0506.
[30] Freston JW. Omeprazole, hypergastrinemia, and gastric carcinoid tumors. Ann Intern Med 1994;**121**:232-3. https://doi.org/10.7326/0003-4819-121-3-199408010-00012.
[31] Høie J, Heimdal K, Nesland JM, Børmer O. [Prophylactic thyroidectomy in carriers of RET oncogene mutation carriers]. Tidsskr Den Nor Laegeforening Tidsskr Prakt Med Ny Raekke 2000;**120**:3249-52.

Redaktor prowadzący − Michał Nowicki

Otrzymano: 06.12.2024
Przyjęto: 02.01.2025
Maciej Owecki
Zakład Zdrowia Publicznego
Uniwersytet Medyczny w Poznaniu
ul. Święcickiego 6, 60-781 Poznań
tel.: 61 658 42 75
e-mail: mowecki@ump.edu.pl